

Kollagenbeschichtetes Polypropylnetz zum Pleuraersatz bei komplexen Thoraxwandresektionen

- Fallbeispiel eines fortgeschrittenen Chondrosarkoms -

**D. Weyhe , G. Papapostolou,
A. Daigler***
Chirurgische Klinik
St. Josef-Hospital
Ruhr-Universität Bochum
Gudrunstr. 56

44791 Bochum

Ärztlicher Direktor:
Prof. Dr. med. W. Uhl

*Klinik für Plastische Chirurgie
und Schwerbrandverletzte
Handchirurgiezentrum
Operatives Referenzzentrum
für Gliedmaßen Tumoren an
den BG-Kliniken Bergmannsheil
Ruhr-Universität Bochum
Bürkle-de-la-Camp Platz 1

44789 Bochum

Ärztlicher Direktor:
Prof. Dr. med. H.-U. Steinau

Einleitung

Maligne Knochentumoren nach ionisierender Bestrahlung werden seit über 80 Jahren beschrieben. Meistens treten sie nach Bestrahlung bei Morbus Hodgkin und Non Hodgkin Lymphomen auf [1, 4]. Die Inzidenz von bestrahlungsinduzierten Sarkomen ist verglichen mit der Anzahl bestrahlter Patienten sehr gering. Auch wenn Fälle von Sarkomen nach einer Dosis von 1000-1200 rad beschrieben wurden, entstehen diese Tumoren meist nach einer weit höheren Dosis von 6000 rad [6]. Die postoperative Radiatio von Mammatumoren kann zu Chondrosarkomen im Klavikularbereich führen. Eine wesentliche Therapiesäule der Sarkombehandlung ist die radikale Exzision des Tumors. In problematischen Regionen wie der Thoraxwand stellt die chirurgische Intervention zum einen

wegen der anspruchsvollen Präparation und zum anderen wegen der problematischen Rekonstruktion der Thoraxwand eine außerordentliche Herausforderung dar. Wir berichten über eine bulgarische Patientin, die bei fortgeschrittenem Chondrosarkom eine rechtsseitige Thoraxwandresektion erhielt.

Fallbeispiel

Anamnese

Die 63-jährige Patientin bemerkte im April 2006 erstmalig eine schmerzhaft und juckende Raumforderung im Bereich der rechten Klavikula, die eine rasche Größenprogredienz aufwies. Im Jahr 1992 war eine modifiziert radikale Ablatio mammae rechts bei Mammakarzinom erfolgt. Postoperativ war eine adjuvante Radiochemotherapie erfolgt. Die lokal applizierte Dosis war nicht mehr eruierbar. Nach bioptischer Diagnose eines Chondrosarkoms wurde die operative Therapie der Patientin bei weit fortgeschrittenem Befund in ihrem Heimatland abgelehnt und palliative Maßnahmen erwogen. Die Tumorgöße und zunehmende Schmerzen hatten bereits zu einer sozialen Isolation der Patientin geführt. Die Anfrage an unsere Klinik erfolgte im

Rahmen einer bestehenden wissenschaftlichen Partnerschaft mit der Chirurgischen Universitätsklinik Sofia (Bulgarien). Aus sozialer Indikation erfolgte die Übernahme der Patientin und honorarfreie Therapie durch die Direktoren der Klinik für Allgemein- und Viszeralchirurgie St. Josef-Hospital (Prof. Dr. med. W. Uhl) und der Klinik für Plastische und Wiederherstellungschirurgie Bergmannsheil Bochum (Prof. Dr. med. H.-U. Steinau).

Klinischer Befund

Im Bereich der rechten Klavikula im Übergang zur kranialen Thoraxapertur zeigte sich ein 18x12x13 cm großer, geröteter und indolenter Tumor mit beginnender Exulzeration (Abb. 1). Eine Verschieblichkeit zum Umgebungsgewebe bestand nicht, die Durchblutung, Motorik und Sensibilität der rechten oberen Extremität waren intakt.

Bei unauffälligen Laborparametern zeigte sich im konventionellen Röntgenbild in 2 Ebenen eine große Raumforderung in Projektion auf die obere Thoraxapertur ohne Abgrenzbarkeit zum Sternoklavikulargelenk. Sonographisch, computertomographisch und in der Magnetresonanztomographie zeigte sich ein solider und inhomogener Tumor

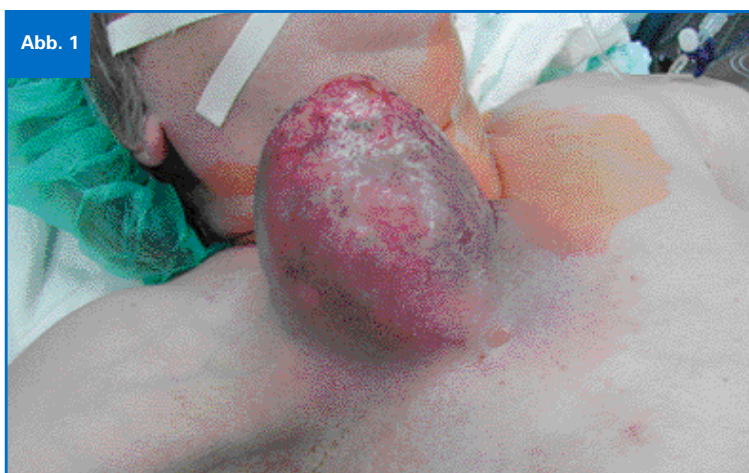

Abb. 1

Abb. 1: Klinischer Befund des Chondrosarkoms

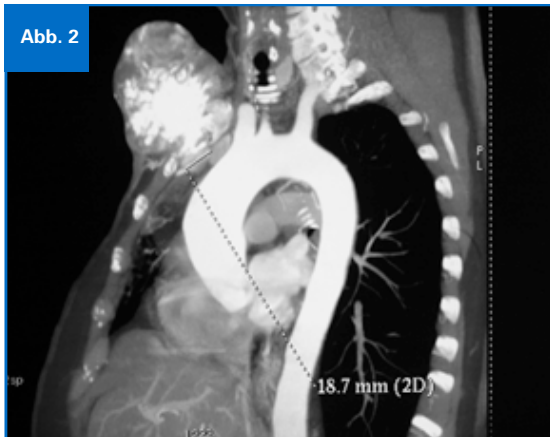


Abb. 2

Abb. 2: Computertomographischer (CT) longitudinaler Schnitt

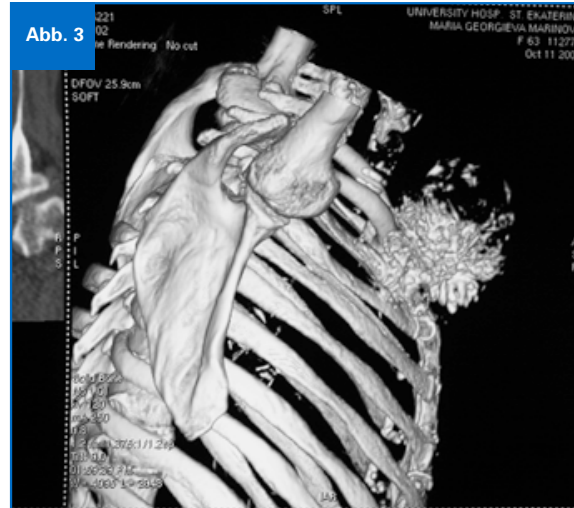


Abb. 3

Abb. 3: Rekonstruktion der CT zum Ausschluß tieferer Infiltrationen

ohne Infiltration der subklavikulären Gefäße und Nervenbündel (Abb. 2). Trotz unscharfer Tumorabgrenzung zur Pleura parietalis ließ sich eine tiefergehende Infiltration des rechten Lungenoberlappens in der computertomographischen Rekonstruktion ausschließen (Abb. 3).

Operation

Nach präoperativer Vorbereitung erfolgte bei der Patientin am 16.11.2006 eine Tumorentfernung unter Mitnahme der Klavikula, Anteilen der ersten und zweiten Rippe sowie Anteilen der Thoraxwand. Nach Darstellung des Plexus brachialis und der A. und V. subclavia bestand ein ausgedehnter Weichteildefekt mit freiliegendem rechten Lungenoberlappen (Abb. 4).

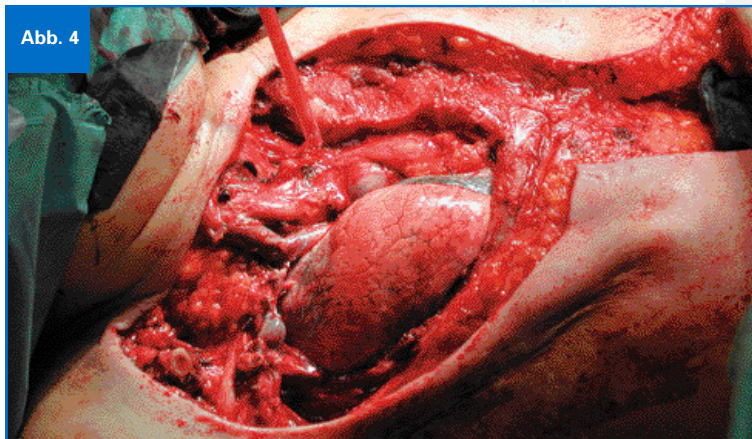


Abb. 4

Abb. 4: Intraoperativer Situs nach Thoraxwandresektion mit freiliegendem Plexus

Die Rekonstruktion erfolgte in zwei Phasen. Zum Pleuraersatz wurde ein 20x20 cm kollagenbeschichtetes Polypropylenes Netz (Parietene Composite® TYCO - SOFRADIM) implantiert (Abb. 5). Die Fixierung erfolgte mit einem 2/0 Polypropylenfaden am Processus coracoideus, sternal sowie am proximalen und distalen Klavikulastumpf. Als kaudales Netzlager wurde die pectorale Restmuskulatur verwendet. In der zweiten Phase erfolgte die Mobilisation des linken M. rectus abdominis ausgehend vom hinteren Fasziennetz nach Absetzen der A. und V. epigastrica inferior. Der über die A. und V. epigastrica superior durchblutete und gestielte Muskel wurde hochgeklappt und in

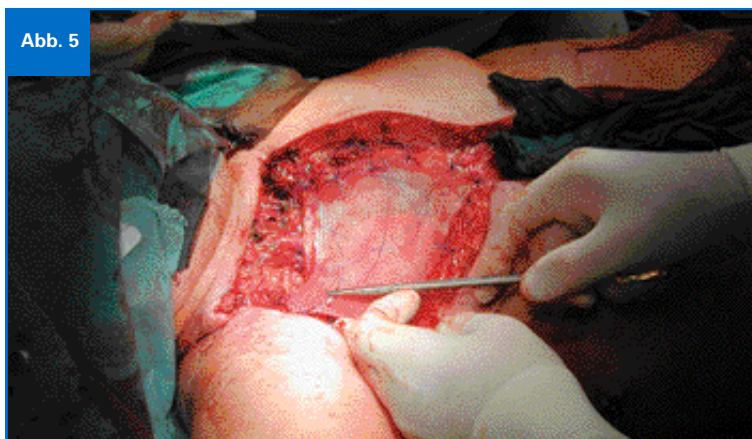

Abb. 5

Abb. 5: Pleuraersatz mittels Parietene Composite®

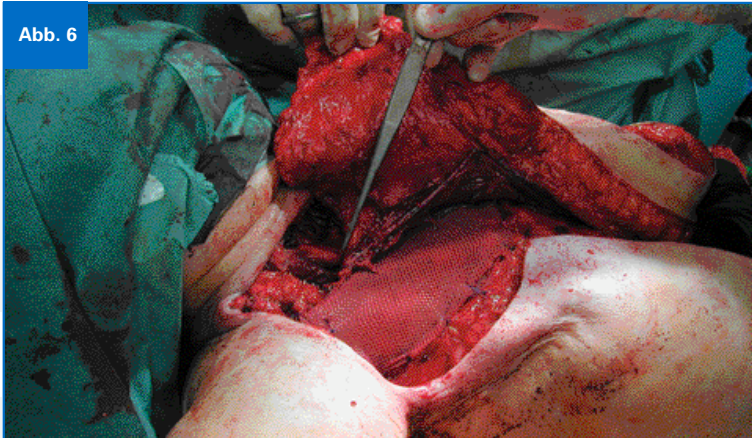


Abb. 6

Abb. 6: Auflage des Schwenklappens zur Deckung des Weichteildefektes

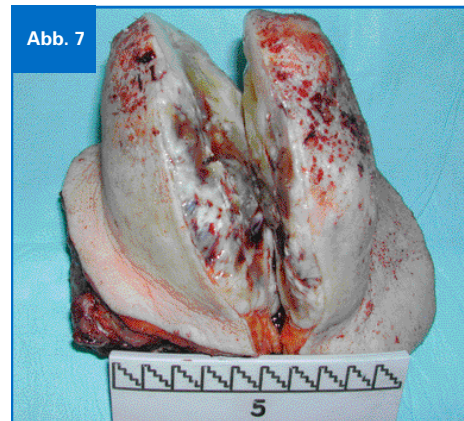


Abb. 7

Abb. 7: Makroskopisches Bild des Resektates

den Defekt als Schwenklappenplastik eingesetzt (Abb. 6). Der Hautverschluß erfolgte mittels resorbierbarer Intracutannaht [7].

Histologie

Im Thoraxwandresektat zeigte sich ein differenziertes Chondrosarkom ausgehend von der rechten Klavikula und makroskopisch aus dem Periost stammend (Abb. 7). Immunhistologisch fand sich für Vimentin (V9) eine deutlich positive Reaktion. Keratin MNF 116 und Keratin AE1/AE3 war negativ. Der Proliferationsmarker Ki67 war bei 40% der Tumorzellen positiv.

Verlauf

Postoperativ war der Verlauf unkompliziert, die Wundheilung erfolgte per primam (Abb. 8). Ein mildes Lymphödem des rechten Armes war unter krankengymnastischen Übungsbehandlungen innerhalb weniger Tage rückläufig. Am zwölften postoperativen Tag erfolg-

te die Entlassung und selbstständige Heimreise der Patientin bei regelrechter Durchblutung, Sensibilität und nur geringer Funktionseinschränkung der rechten oberen Extremität.

Diskussion

Jeder maligne und benigne Knochentumor, der im Skelett beschrieben worden ist, wird auch in der Klavikula gesehen [1]. Die große Variabilität von Knochentumoren macht eine radiologische Diagnostik schwierig. Chondrosarkome erscheinen als kompakte Weichteiltumore mit prominenten Kalzifikationen [1], die auch als „Ring-of-Arcs-Kalzifikation“ beschrieben werden [2]. Ausgedünnte Kortikalisläsionen werden als „Scalloping-Phänomen“ bezeichnet. Dedifferenzierte Chondrosarkome sind eher inhomogen mit niedrigmalignen Komponenten und ein geordnetes Ossifikationsmuster neben dem dedifferenzierten Anteil mit einem oft vorhandenem aggressivem osteolytischen Wachstumsmuster [2, 3]. Die radiologische Einteilung bestrahlungsinduzierter Tumoren basiert bisher auf nur kleineren Fallserien [5].

Klinisch ist ein wichtiges Leitsymptom der Schmerz. Treten Ruheschmerzen auf, ist das als Periostdehnungsschmerz zu werten,

was für ein rasches Wachstum spricht. Belastungsschmerzen sind Ausdruck einer Knocheninstabilität [2]. Liegt ein palpabler Weichteiltumor vor, dessen extraossäre Komponente mit Ausnahme von Osteochondromen immer auf eine Kortikalisdestruktion des Tumors hinweist, ist meist ein Malignomverdacht zu stellen. Die bestrahlungsinduzierten Sarkome der Klavikula sind sehr selten. In der Literatur sind bisher achtzehn Fälle eines vergleichbaren Sarkoms beschrieben worden. Davon waren zehn ein osteogenes Sarkom, vier Fibrosarkome, und vier Chondrosarkome. [1, 4, 7-15].

Durch das Fehlen einer effektiven adjuvanten Chemotherapie ist die lokale und systemische Tumorkontrolle, insbesondere der „high Grade“ Chondrosarkome, trotz adäquater chirurgischer Therapie sehr ungünstig [16]. Prognostisch entscheidend ist dabei die Metastasierung, die in 60 % der Fälle auftritt und bevorzugt Lunge, Leber, das Skelett und selten auch Lymphknoten betrifft. Mit einer Lokalrezidivrate ist in bis zu 25 % zu rechnen [2, 17-19]. Eine weitere Strahlentherapie mit γ -Strahlen hat in der kurativen Behandlung der Chondrosarkome keine klinische Bedeutung erlangt [19]. Studien mit geringer Fallzahl prüfen derzeit bei Lokalisationen im Schädel oder der Wirbelsäule ob eine Kombination aus Photonen und Schwerionentherapie eine lokale Tumorkontrolle erlauben [20].

Angeht die Tumorbiologie und der ungünstigen Prognose mesenchymaler Tumoren ist insbesondere

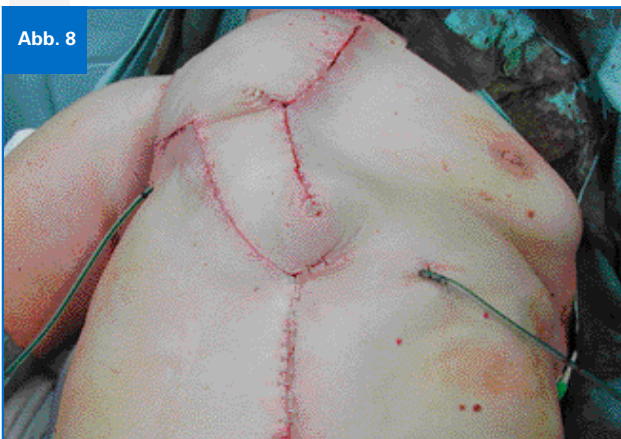

Abb. 8

Abb. 8: Postoperatives Ergebnis der plastischen Rekonstruktion

bei risikoreichen Tumorlokalisationen die Entscheidung zur operativen Sanierung schwierig zu stellen. Zum einen besteht die Gefahr einer operativ-bedingten neurovaskulären Schädigung der betroffenen Extremität mit weitreichenden Konsequenzen, zum anderen muß eine Abdeckung großer Defekte mit freiliegenden Thoraxorganen erfolgen. Daß aus diesen Überlegungen häufig nur palliative Therapiekonzepte resultieren, die letztlich in einer Analgesedierung münden, sollte nicht als therapeutischer Nihilismus, sondern vielmehr als Ratlosigkeit in einer scheinbar ausweglosen Situation verstanden werden. Mit einem interdisziplinär und individuell abgestimmten Therapiekonzept können aber auch fortgeschrittene Sarkome operativ entfernt werden. Hierbei erlauben neben der erforderlichen operativen Expertise moderne Komponentenimplantate aus Polypropylen und Kollagenbeschichtung eine viszerale Organabdeckung bis hin zum Pleuraersatz und vollständigen die komplexe Weichteildeckung einer ausgedehnten Thoraxwandresektion. Der operative Aufwand in spezialisierten Zentren wird unserer Ansicht nach unabhängig von der Prognose durch die erheblich gebesserte postoperative Lebensqualität der Patienten in Bezug auf Schmerzen und Wiederaufnahme täglicher Aktivitäten gerechtfertigt.

Literaturverzeichnis

- (1) Smith, J., F. Yuppa, and R.C. Watson, Primary tumors and tumor-like lesions of the clavicle. *Skeletal Radiol*, 1988. 17(4): p. 235-46.
- (2) Streitbuenger, A., et al., [Cartilage tumours of the bone. Diagnosis and therapy]. *Orthopade*, 2006. 35(8): p. 871-81; quiz 882.
- (3) Geirnaerd, M.J., et al., [Malignant cartilage tumors]. *Radiologe*, 1998. 38(6): p. 502-8.
- (4) Aprin, H., et al., Radiation-induced chondrosarcoma of the clavicle complicating Hodgkin's disease. A case report. *Clin Orthop Relat Res*, 1986(209): p. 189-93.
- (5) Cahan, W.G., et al., Sarcoma arising in irradiated bone: report of eleven cases. 1948. *Cancer*, 1998. 82(1): p. 8-34.
- (6) Cassady, J. and R. Sagerman, Radiation induced osteosarcoma in children treated for retinoblastoma. *Symposium Ossium, Proceedings of the European Congress of Radiology*, 1970: p. 208.
- (7) Arlen, M., et al., Radiation-induced sarcoma of bone. *Cancer*, 1971. 28(5): p. 1087-99.
- (8) Evans, M.J. and S.P. Hughes, Postirradiation sarcoma of the clavicle: a report of two patients. *Clin Oncol*, 1978. 4(2): p. 131-8.
- (9) Hatfield, P.M. and M.D. Schulz, Postirradiation sarcoma. Including 5 cases after X-ray therapy of breast carcinoma. *Radiology*, 1970. 96(3): p. 593-602.
- (10) Paunier, J.P. and G. Candardjis, [Aprpos of post-radiotherapeutic sarcomas]. *Radiol Clin Biol*, 1967. 36(4): p. 249-52.
- (11) Phillips, T.L. and G.E. Sheline, Bone Sarcomas Following Radiation Therapy. *Radiology*, 1963. 81: p. 992-6.
- (12) Grudeva-Popova, J., S. Goranov, and I. Kumchev, Third malignancy after treatment of Hodgkin's disease. *Folia Med (Plovdiv)*, 1999. 41(2): p. 13-5.
- (13) Billmann, P., W. Hinkelbein, and W. Reinwein, [Benign and malignant tumors of the thoracic skeleton after percutaneous radiotherapy of Hodgkin's and non-Hodgkin's lymphomas]. *Strahlentherapie*, 1985. 161(11): p. 699-703.
- (14) Tobin, H.E. and P.A. Miles, Radiation induced osteosarcoma of the clavicle: a case report and literature review. *Mil Med*, 1987. 152(2): p. 89-92.
- (15) Wasylewski, A.H., et al., The rare occurrence of a radiation-induced osteosarcoma in the clavicle after treatment of thyroid cancer. *Pathol Res Pract*, 1984. 178(5): p. 441-5.
- (16) Delling, G., et al., [Cartilage tumors. Classification, conditions for biopsy and histologic characteristics]. *Orthopade*, 2005. 34(12): p. 1267-81; quiz 1281-2.
- (17) Florenza, F., A. Abudu, and R.J. Grimer, Risk factors for survival and local control in chondrosarcoma of bone. *J Bone Joint Surg Br*, 2002. 84(1): p. 93-99.
- (18) Grimer, R.J., S.R. Carter, and T. R.M., Chondrosarcoma of bone. *J Bone Joint Surg Am*, 2000. 82-A(8): p. 1203-1204.
- (19) Soderstrom, M., T.O. Ekfors, and T.O. Bohling, No improvement in the overall survival of 194 patients with chondrosarcoma in Finland in 1971-1990. *Acta Orthop Scand*, 2003. 74(3): p. 344-350.
- (20) Noel, G., et al., Combination of photon and proton radiation therapy for chordomas and chondrosarcomas of the skull base: the Centre de Protontherapie D'Orsay experience. *Int J Radiat Oncol Biol Phys*, 2001. 51(2): p. 392-8.



Zur Person

Dr. med. Dirk Weyhe
Geschäftsführender Oberarzt
Viszeralchirurg/Intensivmedizin
Chirurgische Klinik
St. Josef-Hospital
Ruhr-Universität Bochum

Studium an der Ruhr Universität
Bochum
1998 Promotion
1999 Zusatzbezeichnung
"Notfallmedizin"
2001 Facharzt für Chirurgie
2002 Oberarzt Viszeralchirurgie,
Traumatologie, Intensivmedizin
(Prof. Dr. med. V. Zumtobel)
2004 Oberarzt Pankreaszentrum,
Viszeralchirurgie, Intensivmedizin
(Prof. Dr. med. W. Uhl)
2005 Leitung des Labors
Chir. Forschung /Genexpressions-
analysen
2006 Schwerpunktbezeichnung
Viszeralchirurgie, Zusatz-
bezeichnung Intensivmedizin
Auszeichnungen:
2002 1. Preis der Preisträger-
sitzung Niederrheinisch
Westfälischer Chirurgen
2003 Posterpreis Minimal
invasiver Chirurgen West
Wissenschaftl. Schwerpunkt /
Habilitation: Hernienchirurgie,
Biokompatibilität von Kunststoff-
implantaten

Korrespondenzadresse

Dr. med. Dirk Weyhe
Chirurgische Klinik
St. Josef-Hospital
Ruhr-Universität Bochum
Gudrunstr. 56

44791 Bochum
Tel. (+49) 234-509/-1
Fax: (+49) 234-509-2226

E-mail

D.Weyhe@elis-stiftung.de